MEDTROP
54º CONGRESSO DA SOCIEDADE BRASILEIRA DE MEDICINA TROPICAL
02 a 05 Setembro 2018 Centro de Convenções de Pernambuco | Olinda PE

E-mail: nat.rib.dias@gmail.com
Whatsapp: (11) 944432627

AVALIAÇÃO DA RESPOSTA TERAPÊUTICA COM ANTIMONIAL PENTAVALENTE INTRALESIONAL NA LEISHMANIOSE CUTÂNEA LOCALIZADA. ESTUDO DE UMA SÉRIE DE CASOS.

DIAS, N.FR; LINDOSO, JAL; OYAFUSO, LKM.
INSTITUTO DE INFECTOLOGIA EMÍLIO RIBAS

INTRODUÇÃO

Leishmaniose cutânea localizada (LCL) é uma condição clínica não ameaçadora à vida e atualmente tratada com drogas parenterais com perfil de toxicidade inaceitável. O tratamento local tem provado ser mais seguro e atualmente está indicado pela OMS, OPAS e Ministério da Saúde do Brasil para casos selecionados.

OBJETIVO

Avaliar retrospectivamente a reposta ao tratamento de LCL com aplicação de antimonial pentavalente intralesional, fornecendo evidência para dar suporte a este tipo de tratamento com potencial de menor toxicidade.

METODOLOGIA

22 pacientes diagnosticados com LCL foram tratados com aplicação de 3 ou 4 doses de antimonial pentavalente (Glucantime) intralesional com intervalo de 7 dias no ambulatório de Dermato-Infectologia do Instituto de Infectologia Emílio Ribas. Foi realizado estudo retrospectivo descritivo sobre resposta terapêutica e efeitoas adversos através de análise de prontuários.

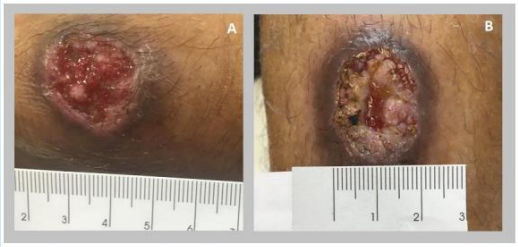

Evolução de paciente tratado com antimonial pentavalente intralesional por 4 semanas no ambulatório de Dermato-Infectologia do IIER, São Paulo, Brasil. A figura A corresponde à primeira aplicação e a figura B à quarta sessão.

RESULTADOS

No terceiro mês após o término do tratamento, 15 (68,18%) pacientes apresentaram cura clínica definida como reepitelização completa da lesão, 3 (13,6%) pacientes apresentaram resposta parcial e 1 (4,54%) apresentou piora da lesão. Seis meses após o término 17 (77,27%) apresentaram cura clínica, 1 (4,54%) apresentou resposta parcial e 1 (4,54%) não obteve resposta. Ao final do seguimento, 17 (77,27%) evoluíram com cura clínica. Três pacientes perderam seguimento e 2 não responderam. Efeitos colaterais foram raros e transitórios, sendo artralgia o principal efeito relatado.

Detalhes do tratamento com antimonial pentavalente intralesional e desfechos dos 22 pacientes tratados no ambulatório de Dermato-Infectologia do IIER, São Paulo, Brasil, 2013-2017.

CARACTERÍSTICA DO TRATAMENTO	n
Volume de Glucantime infiltrado (média em ml)	3,95
NÚMERO DE SESSÕES	n (%)
3	9 (40,9%)
4	13 (59,09%)
Perda de seguimento (total)	3
RESPOSTA AO TRATAMENTO	n (%)
Cura clínica aos 3 meses	15 (68,18%)
Cura clínica aos 6 meses	17 (77,27%)
Cura ao final do seguimento (12 meses)	17 (77,27%)
Tempo até reepitelização completa (média em semanas)	5,69

CONCLUSÃO

O tratamento da LCL com antimonial intralesional é uma alternativa simples, segura e eficaz e reduz morbidade e complicações associadas ao uso parenteral da mesma droga.

REFERÊNCIAS

ALVAR, J., YACTAYO, S., BERN, C. Leishmaniasis and poverty. TrendsParasitol, v. 22, n. 12, p. 552-557, oct 2006.
BRITO, N. C.; RABELLO, A.; COTA, F. Efficacy of pentavalent antimoniate intralesional infiltration therapy for cutaneous leishmaniasis :A systematic review. Plos One, v. 12, n. 9, sep 2017.
OPAS/OMS. Leishmanioses: Informe epidemiológico das Américas.Informe Leishmanioses, n. 5, abr 2017.
SCHUBACH, A. D. O. et al. O tratamento da forma cutânea da leishmaniose tegumentar americana com antimoniato de meglumina intralesional. Rev Med Saude Brasilia, v. 5, n. 3, p. 183-185, 2016.
VASCONCELLOS, E. C. et al. Intralesional meglumine antimoniate for treatment of cutaneous leishmaniasis patients with contraindication to systemic therapy from Rio de Janeiro (2000 to 2006). Am J Trop Med and Hyg, v. 87, n.2, p. 257-260, aug 2012.